Haben Sie noch Fragen?

So erreichen Sie uns:

☎ (0421) 98 88 310

www.augenarzt-in-bremen.de

Augenärzte am Sendesaal GmbH
Inhabergeführtes Medizinisches
Versorgungszentrum

Inhaber / Geschäftsführer:
Dr. med. Stefan Bodanowitz
Dr. med. univ. Erwin Ertel
Dr. med. Burkhard Awe

Sitz der Gesellschaft:
Bürgermeister-Spitta-Allee 49
28329 Bremen

OCT Untersuchung

Optische Kohärenztomographie

Augenarztpraxis
am Sendesaal

Liebe Patientin, Lieber Patient,

viele Sehstörungen sind durch Erkrankungen des Augenhintergrundes, also der ***Netzhaut*** erklärbar. Man kann die Netzhaut untersuchen, indem man mit speziellen Lupen in das Augeninnere hineinsieht und den Befund aufschreibt. So hat man es früher ausschließlich gemacht. Die genaue Analyse von Netzhauterkrankungen, vor allem von Makulaveränderungen, erfordert allerdings technische Zusatzuntersuchungen.

Die optische Kohärenztomographie (OCT) ist mit Abstand die wichtigste moderne Methode für die exakte Diagnostik und Verlaufskontrolle von Erkrankungen der zentralen Netzhaut (Makula). Außerdem kann die OCT-Untersuchung für spezielle Fragestellungen im Zusammenhang mit dem Grünen Star (Glaukom) Zusatzinformationen liefern (Messung der Nervenfaserschichtdicke).

Durch die OCT-Untersuchung gelingt eine exakte Darstellung der verschiedenen Netzhautschichten und ihrer Beziehung zu benachbarten Strukturen: So kann z.B. die Ansammlung von Flüssigkeit im Makulabereich erkannt und im Verlauf beobachtet werden; die Auswirkung von Zugkräften des Glaskörpers auf die Netzhaut ist direkt sichtbar.

Bei der völlig schmerzfreien Untersuchung wird das Auge nicht berührt. Innerhalb weniger Sekunden tastet ein Lichtspalt die Netzhaut ab.

Beispiele für typische OCT-Befunde

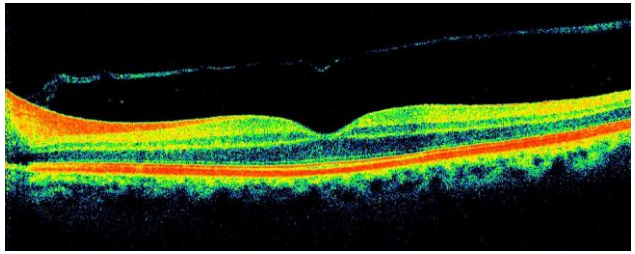

Normale Makula

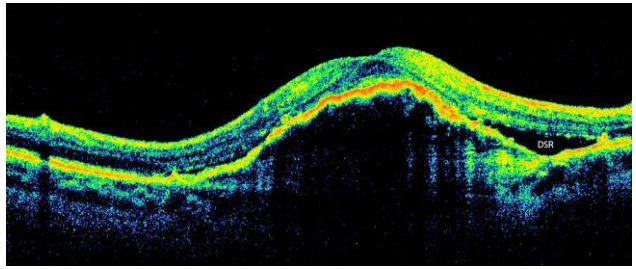

Makula mit Pigmentepithelabhebung

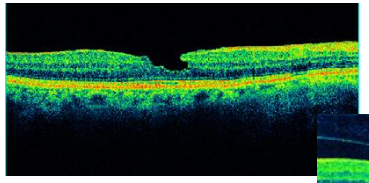

Makulaloch

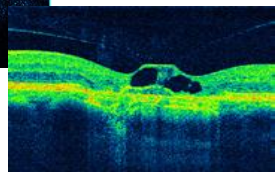

Makulazysten